

Dr Zhu Skalpakupunktur

En kortfattad introduktion till Dr Zhus skalpakupunkturterapi

Ru Shan Shy, Sheng Chun Chang

Adress: 1F, No.3, Ln. 341, Zhuangjing Rd., Xinyi District, Taipei City 110, Taiwan

E-post: zsatw2015@gmail.com

Chang-Ming Chen

Associate Professor of Yang-Ming University, Director of Taipei Municipal Gan-Dau Hospital

Adress: No. 12, 225 Lane, Zhi-Sing Rd. 112, Taipei, Taiwan

Svensk översättning: Inger Svanevik, med bearbetning av Jeanette Mill och Tobias Gerdin.

Bakgrund och syfte

Akupunktur är en huvudkomponent i traditionell kinesisk medicin (TCM) och har använts i mer än 3 000 år. Akupunktur är idag en accepterad behandlingsmetod och bygger på att nålar appliceras vid särskilda punkter. Skalpakupunktur (SA) är en moderna typ av akupunktur från 1970-talet som är baserad på neuroanatomi, neurofysiologi och traditionell kinesisk medicin.

Upphovsmannen till Zhus skalpakupunktur (ZSA) är Ming Qing Zhu. Tekniken bygger på ett speciellt zonsystem integrerat med ett sofistikerat akupunktursystem. ZSA-terapi karaktäriseras av dess effektiva och snabba resultat vid behandling av CNS-problem. ZSA har använts runt om i världen de senaste 50 åren och i många fall påvisat god effekten vid akut ICH, iskemisk stroke och andra hjärnrelaterade problem.

I väst är tekniken ännu relativt okänd men det pågår idag en studie av ZSA här i Sverige av PhD. Dan Hasson, forskare på KI.

Vad är ZSA?

ZSA presenterades under den första internationella akupunktur- och moxibustionkonferensen i Peking 1987 och visade anmärkningsvärda resultat vid behandling av strokepatienter. Tekniken är utvecklat av Dr. Ming Qing Zhu och är en syntes av traditionell kinesisk medicin och västerländsk medicin.

Neuroanatomi och neurofysiologi kombineras med yin- och yangsystemet och kinesisk medicin.

ZSA har 19 speciella behandlingszoner vilka skiljer sig och är en utveckling av de klassiska akupunkturzonerna. Det är en i Kina erkänt teknik vid behandling av problem där nervsystemet är involverat. ZSA används framförallt vid problem kopplade till hjärnans nervbanor såsom neuroendokrina problem, stroke, Parkinsons, yrsel, motorikproblem, autoimmuna inflammationer, hypertyreos och fertilitetsproblem.

Tekniken har fem viktiga aspekter: Nålsättning, tankar, qi, *daoyin* (qigong) samt effekter. Två olika manipulationsmetoder, *chou-qi* och *jin-qi*, kombineras med mycket små och smärtfria nålar (20 µm–22 µm) beroende på patientens tillstånd. Nålsättning kombinerat med qigong är karakteristiskt vid ZSA-terapi jämfört med annan skalpakupunktur. Tre aspekterna av qigong är tanke, organ och extremiteter.

Skalpakupunkturs anatomi och fysiologi

Skalpen består av fem lager: Hud, bindväv, aponeuros, mjuka vävnader och pericranium. ZSA är en väldigt säker teknik där det fjärde lagret (mjuk vävnad) stimuleras av nålarna. De flesta områden där man applicera nålarna är belägna på eller nära suturer. Områden där nålar ej appliceras är nära skallshuntar eller hål orsakade av skaloperation.

Baserat på våra erfarenheter och Dr Zhus bok om skalpakupunktur är fem teorier inblandade: *suture waves conduction*, neuroendokrin diffusion (sändare och mottagare), hjärncirkulation, *brain network* samt aktivering och deaktivering av synapser.

När används ZSA?

ZSA används ofta vid motorisk rehabilitering. Andra tillstånd där det är effektivt är autoimuna sjukdomar (psoriasis, *anphylactoid purpura*, MS, hypertyreoidism och systemisk lupus erythematosus), kroniska smärtatillstånd, infertilitet, IBS, klimakteriebesvär, åldersrelaterad maculadegeneration, synnervsatrofi, celluliter och kallbrand.

Fallstudier

Fall 1: Akut blödning: Basal ganglia hemorrhage

ZSA-teknik med nålar och qigong kan förkorta sjukhusvistelsen och rehabiliteringstiden.

Video: https://www.facebook.com/zhuscalpacupuncture/videos/1650016261681009/?hc_r

Fall 2: Dåsighet efter värmeslag

Patienten hamnade i koma på grund av värmeslag två dagar tidigare. På akuten såg man ett hjärnödem. Efter vedertagen behandling var patientens kroppstemperatur 42°C och fortfarande medvetlös. Mannen erbjöds ZSA-behandling för att vakna och för att förhindra svår hjärnskada. 30 minuter efter behandlingen vaknade mannen och kunde på uppmaning lyfta handen och vrida på huvudet. En timme senare kunde patienten själv äta vattenmelon.

Video: https://www.facebook.com/zhuscalpacupuncture/videos/1419939601355344/?hc_r

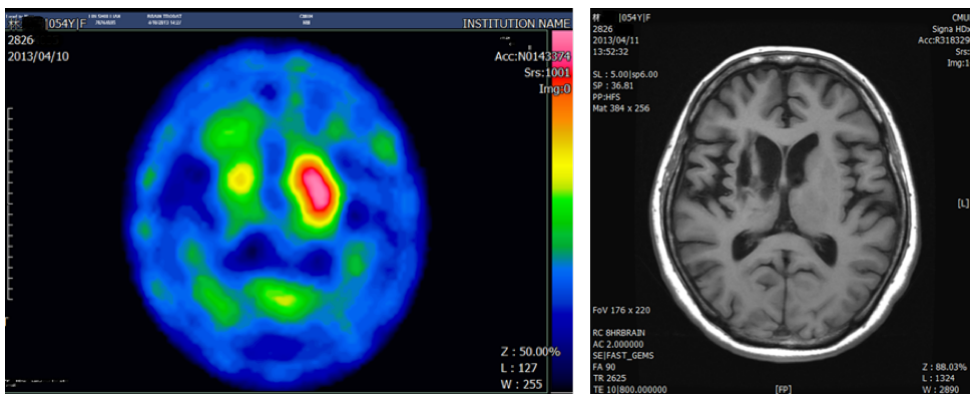
Fall 3: Större hjärninfarkt

Patienten hade kommit in två veckor tidigare efter en stor hjärninfarkt. Två veckor senare är patienten fortfarande i koma och då påbörjas ZSA-behandlingen.

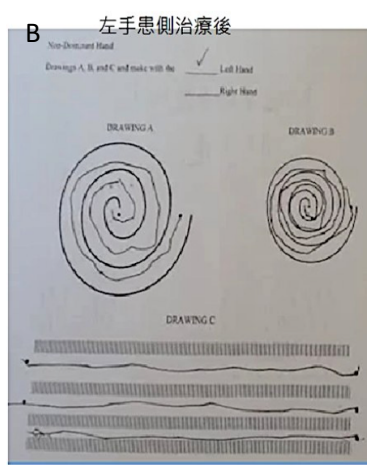

Video: <https://www.facebook.com/zhuscalpacupuncture/videos/1610972212252081/>

Fall 4: Patient med dystoni

En 54-årig kvinna hade symptom på dyskinesi och vänstersidig dystoni orsakade av en 15 år tidigare strokeattack. Vid jämförelse före och efter första ZSA-behandlingen kunde man se markanta förändringar i hennes förmåga att röra på sig.



Hjärnskann av patient





Figur A: Ipsilateral sida före behandling

Figur B: Ipsilateral sida efter behandling

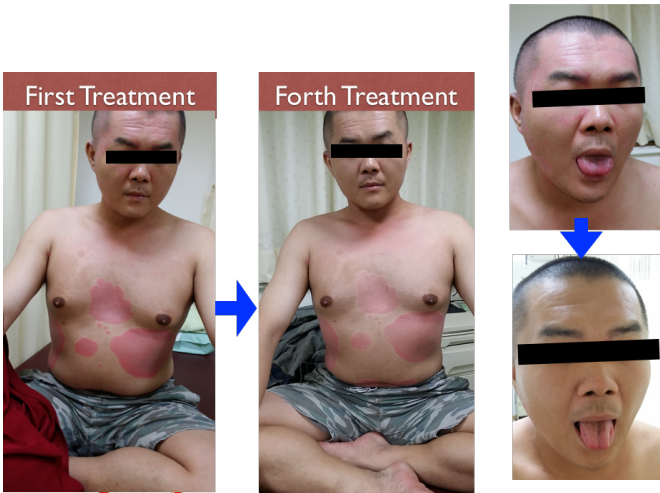
Figur C: Kontralateral sida före behandling

Figur D: Kontralateral sida efter behandling



Fall 5. Ung man som haft psoriasis i sex år

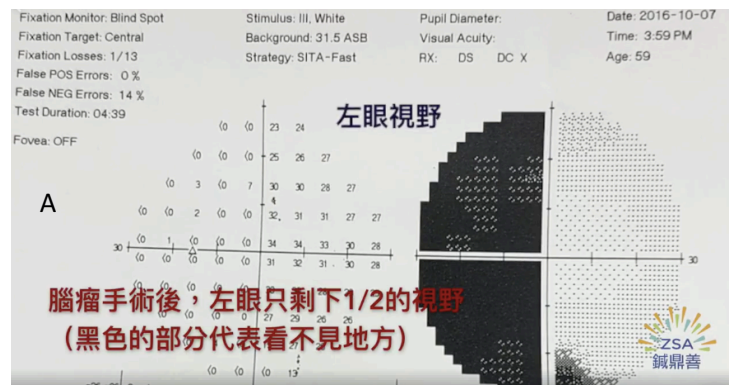
Efter fyra behandlingar minskade hudskadornas intensitet:



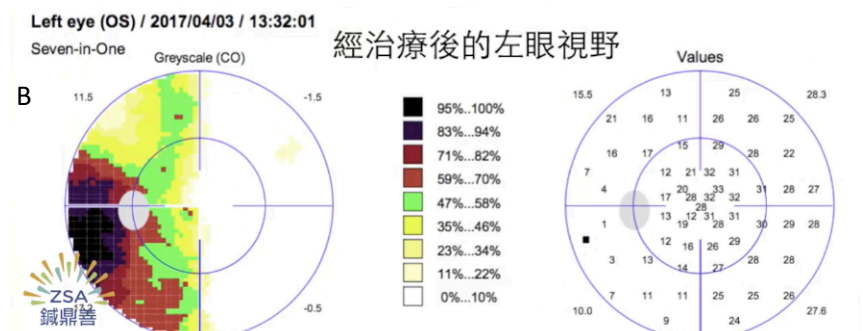
Fall 6. Syndefekt efter tumöroperation.

Mannen hade synbortfall på grund av en hypofystumör. Efter operation hade patienten fortfarande synbortfall och efter tre månader visades ingen förbättring. Efter ZSA-behandling under 3 månader hade synen på vänster sida förbättrats.

Figur A: Före ZSA-behandling, halva synfältet var defekt.



Figur B: Efter ZSA-behandling har det defekta området minskat.



Video: <https://www.facebook.com/zhuscalpacupuncture/videos/1646306328718669/>

Möjliga komplikationer vid ZSA-behandling

Den vanligaste komplikationen är blödning. Svimning inträffar sällan vid ZSA. Andra möjliga komplikationer kan vara smärta, blåmärken och huvudvärk. Inga allvarliga komplikationer har rapporterats.